



Министерство здравоохранения Российской Федерации

Федеральное государственное бюджетное образовательное учреждение
высшего образования
«Рязанский государственный медицинский университет
имени академика И.П. Павлова»
Министерства здравоохранения Российской Федерации
ФГБОУ ВО РязГМУ Минздрава России

Утверждено решением ученого совета
Протокол № 1 от 01.09.2023 г.

Фонд оценочных средств по практике	«Практика по получению первичных профессиональных умений и навыков, в том числе первичных умений и навыков научно-исследовательской деятельности. Помощник врача-терапевта»
Образовательная программа	Основная профессиональная образовательная программа высшего образования - программа специалитета по специальности 31.05.01 Лечебное дело
Квалификация	Врач-лечебник
Форма обучения	Очная

Разработчик (и): кафедра факультетской терапии имени профессора В.Я. Гармаша

ИОФ	Ученая степень, ученое звание	Место работы (организация)	Должность
О.М. Урясьев	Д.м.н., профессор	ФГБОУ ВО РязГМУ Минздрава России	Зав. кафедрой
О.Ю. Лазарева	К.м.н., доцент	ФГБОУ ВО РязГМУ Минздрава России	Доцент

Рецензент (ы):

ИОФ	Ученая степень, ученое звание	Место работы (организация)	Должность
А.Н. Романов	К.м.н., доцент	ФГБОУ ВО РязГМУ Минздрава России	Доцент
Е.А. Долженкова		ГБУ РО «ОКБ»	Заведующий отделением

Одобрено учебно-методической комиссией по специальности Лечебное дело
Протокол № 11 от 26.06.2023г.

Одобрено учебно-методическим советом.
Протокол № 10 от 27 __.06 __.2023г.

**Фонды оценочных средств
для проверки уровня сформированности компетенций (части компетенций)
по итогам освоения практики**

1. Оценочные средства для текущего контроля успеваемости

Текущий контроль предполагает контроль ежедневной посещаемости и контроль правильности формирования компетенций. При проведении текущего контроля преподаватель (руководитель практики) проводит коррекционные действия по правильному выполнению соответствующей практической манипуляции.

2. Оценочные средства для промежуточной аттестации по итогам освоения практики

Формой промежуточной аттестации по практике является зачет с оценкой.

Зачет проводится в форме устного собеседования.

Критерии выставления оценок:

– Оценка «отлично» выставляется, если студент показал глубокое полное знание и усвоение программного материала учебной дисциплины в его взаимосвязи с другими дисциплинами и с предстоящей профессиональной деятельностью, усвоение основной литературы, рекомендованной рабочей программой учебной дисциплины, знание дополнительной литературы, способность к самостоятельному пополнению и обновлению знаний.

– Оценки «хорошо» заслуживает студент, показавший полное знание основного материала учебной дисциплины, знание основной литературы и знакомство с дополнительной литературой, рекомендованной рабочей программой, способность к пополнению и обновлению знаний.

– Оценки «удовлетворительно» заслуживает студент, показавший при ответе на экзамене знание основных положений учебной дисциплины, допустивший отдельные погрешности и сумевший устранить их с помощью преподавателя, знакомый с основной литературой, рекомендованной рабочей программой.

Оценка «неудовлетворительно» выставляется, если при ответе выявились существенные пробелы в знаниях студента основных положений учебной дисциплины, неумение даже с помощью преподавателя сформулировать правильные ответы на вопросы.

**Фонды оценочных средств
для проверки уровня сформированности компетенций**

В результате изучения дисциплины происходит комплексное освоение компетенций

ОПК-6 готовность к ведению медицинской документации

ОПК-8 готовность к медицинскому применению лекарственных препаратов и иных веществ и их комбинаций при решении профессиональных задач

ПК-5 готовность к сбору и анализу жалоб пациента, данных его анамнеза, результатов осмотра, лабораторных, инструментальных, патолого-анатомических и иных исследований в целях распознавания состояния или установления факта наличия или отсутствия заболевания

Типовые задания для оценивания результатов сформированности компетенции на уровне «Уметь» (решать типичные задачи на основе воспроизведения стандартных алгоритмов решения):

Список препаратов для выписывания рецептов:

1. Адеметионин
2. Адреналина гидрохлорид
3. Азитромицин

4. Амиодарон
5. Амлодипин
6. Амоксициллин
7. Ацетилсалициловая кислота
8. Ацетилцистеин
9. Беклометазон
10. Бисопролол
11. Валсартан
12. Варфарин
13. Верапамил
14. Гепарин
15. Гидрохлоротиазид
16. Висмута субцитрат
17. Дигоксин
18. Диклофенак
19. Домперидон
20. Допамин
21. Мебеверина гидрохлорид
22. Изосорбида мононитрат
23. Индапамид
24. Индакатерол
25. Кандесартан
26. Кларитромицин
27. Клопидогрель
28. Креон
29. Левофлоксацин
30. Лидокаин
31. Метализе
32. Метопролол
33. Метронидазол
34. Моксонидин
35. Монтелукаст
36. Морфин
37. Небиволол
38. Нитроглицерин
39. Омализумаб
40. Омепразол
41. Пантопразол
42. Периндоприл
43. Преднизолон
44. Розувастатин
45. Рофлумиласт
46. Сальбутамол
47. Спиринолактон
48. Тиотропиум бромид
49. Торасемид
50. Триметазидин
51. Урсодезоксихолевая кислота

52. Фамотидин
53. Лактулоза
54. Флюконазол
55. Формотерол
56. Фуросемид
57. Цефотаксим
58. Фенофибрат
59. Экстенциллин
60. Эуфиллин

Список ЭКГ:

- 1) Ритм синусовый, АВ-блокада 1 ст, наджелудочковая экстрасистола, нормальное положение ЭОС
- 2) Ритм синусовый, горизонтальное положение ЭОС, Q-образующий инфаркт миокарда передне-перегородочной области ЛЖ, острая стадия, признаки гипертрофии ЛЖ
- 3) Желудочковая тахикардия с ЧСС 150 уд.в мин
- 4) Ритм синусовый, отклонение ЭОС вправо, признаки увеличения правого предсердия, правого желудочка
- 5) Фибрилляция предсердий, желудочковая экстрасистолия, горизонтальное положение ЭОС, Q-образующий инфаркт миокарда нижней стенки левого желудочка, стадия рубца
- 6) Ритм синусовый, АВ-блокада 2 степени Мобитц I, нормальное положение ЭОС
- 7) Ритм синусовый, горизонтальное положение ЭОС, Q-образующий инфаркт миокарда нижней стенки левого желудочка, стадия рубца
- 8) Трепетание предсердий, правильная форма, типичное, нормальное положение ЭОС, возможно, Q- образующий инфаркт миокарда переднеперегородочной области левого желудочка, стадия рубца
- 9) Ритм синусовый, отклонение ЭОС резко влево, блокада передней ветви ЛНПГ, полная блокада ПНПГ
- 10) Ритм синусовый, отклонение ЭОС влево, полная блокада ЛНПГ, не исключаются очаговые изменения ЛЖ
- 11) Ритм синусовый, нормальное положение ЭОС, Q-образующий инфаркт миокарда передней стенки ЛЖ, острая стадия
- 12) Фибрилляция предсердий, ЧСС 79 уд/мин, желудочковая экстрасистолия, нормальное положение ЭОС
- 13) Ритм синусовый, АВ-блокада 2 степени Мобитц I, отклонение ЭОС резко влево, блокада передней ветви левой ножки пучка Гиса, полная блокада ПНПГ
- 14) Ритм синусовый, нормальное положение ЭОС, Q-образующий распространенный передне-боковой инфаркт миокарда ЛЖ, острая стадия
- 15) Фибрилляция предсердий со средней ЧСС 110 уд.в минуту, отклонение ЭОС влево, признаки гипертрофии ЛЖ
- 16) Фибрилляция предсердий со средней ЧСС 85 уд в мин, отклонение ЭОС резко влево, блокада передней ветви левой ножки пучка Гиса, полная блокада ПНПГ, одиночная желудочковая экстрасистола.

- 17) Трепетание предсердий, горизонтальное положение ЭОС, признаки гипертрофии ЛЖ, Q-образующий инфаркт миокарда переднеперегородочной области ЛЖ, стадия рубца
- 18) Ритм синусовый, нормальное положение ЭОС, частая одиночная желудочковая мономорфная экстрасистолия по типу бигеминии,
- 19) Ритм синусовый, низковольтная ЭКГ в отведениях фронтальной плоскости, полная блокада ПНПГ, признаки увеличения ЛП
- 20) Ритм синусовый, горизонтальное положение ЭОС, Q-образующий инфаркт миокарда передне-перегородочной области ЛЖ, острая стадия.
- 21) Ритм синусовый, нормальное положение ЭОС, Q-образующий инфаркт миокарда передней стенки ЛЖ, острая стадия
- 22) Ритм синусовый, горизонтальное положение ЭОС, неполная блокада правой ножки пучка Гиса, Q-образующий инфаркт миокарда нижней стенки ЛЖ, рубцовая стадия
- 23) Ритм синусовый, нормальное положение ЭОС, Q-образующий распространенный передне-боковой инфаркт миокарда ЛЖ, острая стадия
- 24) Ритм синусовый, нормальное положение ЭОС, Q-образующий распространенный передне-боковой инфаркт миокарда ЛЖ, острая стадия
- 25) Умеренная синусовая тахикардия, отклонение ЭОС вправо, полная блокада ПНПГ на фоне гипертрофии правого желудочка, увеличение правого предсердия
- 26) Фибрилляция предсердий с ЧСС 114 уд в мин, вертикальное положение ЭОС, полная блокада правой ножки пучка Гиса
- 27) Ритм синусовый, низковольтная ЭКГ в отведениях фронтальной плоскости, Q-образующий распространенный передне-боковой инфаркт миокарда ЛЖ, подострая стадия
- 28) Ритм синусовый, отклонение ЭОС резко влево, блокада передней ветви ЛНПГ, Q-образующий инфаркт миокарда передней стенки ЛЖ, острая стадия
- 29) Ритм синусовый, отклонение ЭОС резко влево, блокада передней ветви ЛНПГ, Q-образующий инфаркт миокарда передне-перегородочной, передне-верхушечной области ЛЖ, рубцовая стадия
- 30) Ритм синусовый, отклонение ЭОС влево, Q-образующий инфаркт миокарда нижней стенки ЛЖ, рубцовая стадия

Наборы протоколов лабораторных и инструментальных обследований:

Общий анализ крови

Гр. Иванов И.И., 37 лет, муж.
Учреждение: ГБУ РО ОКБ

Эритроциты, $\cdot 10^{12}/л$	Гемоглобин, г/л	ЦП	Ретикулоциты, %	Тромбоциты, $\cdot 10^9/л$
4,2	130	0,925	1	270

Лейкоциты, $\cdot 10^9/л$	Базофилы, %	Эозинофилы, %	Нейтрофилы, %				Лимфоциты, %	Моноциты, %
			м	ю	п	с		
13,0	0	1	0	0	7	50	32	10

СОЭ: 37 мм/ч

Общий анализ крови

Гр. Иванов И.И., 42 года, муж.
Учреждение: ГБУ РО ОКБ

Эритроциты, $\cdot 10^{12}/л$	Гемоглобин, г/л	ЦП	Ретикулоциты, %	Тромбоциты, $\cdot 10^9/л$
6,0	195	0,975	3	380

Лейкоциты, $\cdot 10^9/л$	Базофилы, %	Эозинофилы, %	Нейтрофилы, %				Лимфоциты, %	Моноциты, %
			м	ю	п	с		
8,1	0	0	0	0	3	68	26	3

СОЭ: 1 мм/ч

Общий анализ крови

Гр. Иванов И.И., 69 лет, муж.
Учреждение: ГБУ РО ОКБ

Эритроциты, $\cdot 10^{12}/л$	Гемоглобин, г/л	ЦП	Ретикулоциты, %	Тромбоциты, $\cdot 10^9/л$
2,0	66	0,99	4	44

Лейкоциты, $\cdot 10^9/л$	Базофилы, %	Эозинофилы, %	Нейтрофилы, %				Лимфоциты, %	Моноциты, %
			м	ю	п	с		
5,4	0	0	1	2	3	52	35	5

СОЭ: 52 мм/ч. Ангиоцитоз ++. Пойкилоцитоз ++.
Базофильная зернистость эритроцитов.

Общий анализ крови

Гр. Иванов И.И., 40 лет, муж.
Учреждение: ГБУ РО ОКБ

Эритроциты, $\cdot 10^{12}/л$	Гемоглобин, г/л	ЦП	Ретикулоциты, %	Тромбоциты, $\cdot 10^9/л$
4,7	138	0,88	2	190

Лейкоциты, $\cdot 10^9/л$	Базофилы, %	Эозинофилы, %	Нейтрофилы, %				Лимфоциты, %	Моноциты, %
			м	ю	п	с		
9,0	0	7	0	0	2	48	35	8

СОЭ: 17 мм/ч

Общий анализ крови

Гр. Иванова И.И., 41 лет, жен.
Учреждение: ГБУ РО ОКБ

Эритроциты, *10 ¹² /л	Гемоглобин, г/л	ЦП	Ретикулоциты, %	Тромбоциты, *10 ⁹ /л
7,4	183	0,74	4	418

Лейкоциты, *10 ⁹ /л	Базо- филы, %	Эозино- филы, %	Нейтрофилы, %				Лимфо- циты, %	Моноциты, %
			и	ю	п	с		
12,3	0	0	0	0	9	72	18	1

СОЭ: 2 мм/ч

Общий анализ крови

Гр. Иванова И.И., 40 год, жен.
Учреждение: ГБУ РО ОКБ

Эритроциты, *10 ¹² /л	Гемоглобин, г/л	ЦП	Ретикулоциты, %	Тромбоциты, *10 ⁹ /л
4,5	140	0,93	2	260

Лейкоциты, *10 ⁹ /л	Базо- филы, %	Эозино- филы, %	Нейтрофилы, %				Лимфо- циты, %	Моноциты, %
			и	ю	п	с		
5,0	0	12	0	0	4	66	26	6

СОЭ: 8 мм/ч

Общий анализ крови

Гр. Иванов И.И., 40 лет, муж.
Учреждение: ГБУ РО ОКБ

Эритроциты, *10 ¹² /л	Гемоглобин, г/л	ЦП	Ретикулоциты, %	Тромбоциты, *10 ⁹ /л
2,6	74	0,85	18	354

Лейкоциты, *10 ⁹ /л	Базо- филы, %	Эозино- филы, %	Нейтрофилы, %				Лимфо- циты, %	Моноциты, %
			и	ю	п	с		
7,4	0	0	0	0	0	66	26	8

СОЭ: 27 мм/ч. Ангиоцитоз +-. Полиморфоз +.
Базофильная зернистость эритроцитов.

Общий анализ крови

Гр. Иванов И.И., 40 лет, муж.
Учреждение: ГБУ РО ОКБ

Эритроциты, *10 ¹² /л	Гемоглобин, г/л	ЦП	Ретикулоциты, %	Тромбоциты, *10 ⁹ /л
3,6	137	1,1	3	290

Лейкоциты, *10 ⁹ /л	Базо- филы, %	Эозино- филы, %	Нейтрофилы, %				Лимфо- циты, %	Моноциты, %
			и	ю	п	с		
18,0	0	0	0	2	12	70	11	5

СОЭ: 45 мм/ч

Общий анализ крови

Гр. Иванова И.И., 45 лет, жен.
Учреждение: ГБУ РО ОКБ

Эритроциты, *10 ¹² /л	Гемоглобин, г/л	ЦП	Ретикулоциты, %	Тромбоциты, *10 ⁹ /л
3,2	138	1,08	5	384

Лейкоциты, *10 ⁹ /л	Базо- филы, %	Эозино- филы, %	Нейтрофилы, %				Лимфо- циты, %	Моноциты, %
			и	ю	п	с		
12,6	0	0	0	2	18	76	4	0

СОЭ: 34 мм/ч

Общий анализ крови

Гр. Иванова И.И., 47 лет, жен.
Учреждение: ГБУ РО ОКБ

Эритроциты, *10 ¹² /л	Гемоглобин, г/л	ЦП	Ретикулоциты, %	Тромбоциты, *10 ⁹ /л
2,1	91	1,3	3	324

Лейкоциты, *10 ⁹ /л	Базо- филы, %	Эозино- филы, %	Нейтрофилы, %				Лимфо- циты, %	Моноциты, %
			и	ю	п	с		
6,7	0	0	0	0	1	72	21	6

СОЭ: 28 мм/ч. Мегалоциты.

Общий анализ крови

Гр. Иванов И.И., 40 лет, муж.
Учреждение: ГБУ РО ОКБ

Эритроциты, *10 ¹² /л	Гемоглобин, г/л	ЦП	Ретикулоциты, %	Тромбоциты, *10 ⁹ /л
4,5	136	0,91	4	238

Лейкоциты, *10 ⁹ /л	Базо- филы, %	Эозино- филы, %	Нейтрофилы, %				Лимфо- циты, %	Моноциты, %
			и	ю	п	с		
8,2	0	15	0	0	0	60	20	5

СОЭ: 18 мм/ч.

Общий анализ крови

Гр. Иванов И.И., 40 лет, муж.
Учреждение: ГБУ РО ОКБ

Эритроциты, *10 ¹² /л	Гемоглобин, г/л	ЦП	Ретикулоциты, %	Тромбоциты, *10 ⁹ /л
7,6	186	0,73	5	420

Лейкоциты, *10 ⁹ /л	Базо- филы, %	Эозино- филы, %	Нейтрофилы, %				Лимфо- циты, %	Моноциты, %
			и	ю	п	с		
5,6	0	0	0	0	2	74	18	6

СОЭ: 1 мм/ч

Общий анализ крови

Гр. Иванова И.И., 45 лет, жен.
Учреждение: ГБУ РО ОКБ

Эритроциты, *10 ¹² /л	Гемоглобин, г/л	ЦП	Ретикулоциты, %	Тромбоциты, *10 ⁹ /л
2,3	86	1,12	3	105

Лейкоциты, *10 ⁹ /л	Базо- филы, %	Эозино- филы, %	Нейтрофилы, %				Лимфо- циты, %	Моноциты, %
			м	ю	п	с		
3,2	0	0	0	0	0	64	30	6

СОЭ: 32 мм/ч

Общий анализ крови

Гр. Иванова И.И., 47 лет, жен.
Учреждение: ГБУ РО ОКБ

Эритроциты, *10 ¹² /л	Гемоглобин, г/л	ЦП	Ретикулоциты, %	Тромбоциты, *10 ⁹ /л
2,5	92	1,1	17	315

Лейкоциты, *10 ⁹ /л	Базо- филы, %	Эозино- филы, %	Нейтрофилы, %				Лимфо- циты, %	Моноциты, %
			м	ю	п	с		
6,5	0	0	0	0	2	70	19	9

СОЭ: 3 мм/ч.

Общий анализ крови

Гр. Иванов И.И., 50 лет, муж.
Учреждение: ГБУ РО ОКБ

Эритроциты, *10 ¹² /л	Гемоглобин, г/л	ЦП	Ретикулоциты, %	Тромбоциты, *10 ⁹ /л
2,8	72	0,77	4	230

Лейкоциты, *10 ⁹ /л	Базо- филы, %	Эозино- филы, %	Нейтрофилы, %				Лимфо- циты, %	Моноциты, %
			м	ю	п	с		
5,0	0	2	0	0	3	65	24	6

СОЭ: 28 мм/ч.

Общий анализ крови

Гр. Иванов И.И., 40 лет, муж.
Учреждение: ГБУ РО ОКБ

Эритроциты, *10 ¹² /л	Гемоглобин, г/л	ЦП	Ретикулоциты, %	Тромбоциты, *10 ⁹ /л
3,6	122	1,02	2	415

Лейкоциты, *10 ⁹ /л	Базо- филы, %	Эозино- филы, %	Нейтрофилы, %				Лимфо- циты, %	Моноциты, %
			м	ю	п	с		
27,4	0	0	8	0	2	63	12	15

СОЭ: 15 мм/ч

Общий анализ крови

Гр. Иванов И.И., 45 лет, муж.
Учреждение: ГБУ РО ОКБ

Эритроциты, *10 ¹² /л	Гемоглобин, г/л	ЦП	Ретикулоциты, %	Тромбоциты, *10 ⁹ /л
3,2	80	0,75	4	120

Лейкоциты, *10 ⁹ /л	Базо- филы, %	Эозино- филы, %	Нейтрофилы, %				Лимфо- циты, %	Моноциты, %
			м	ю	п	с		
39,2	0	0	10	25	32	30	2	1

СОЭ: 69 мм/ч. Выявлен S. aureus

Общий анализ крови

Гр. Иванова И.И., 47 лет, жен.
Учреждение: ГБУ РО ОКБ

Эритроциты, *10 ¹² /л	Гемоглобин, г/л	ЦП	Ретикулоциты, %	Тромбоциты, *10 ⁹ /л
4,5	140	0,9	2	200

Лейкоциты, *10 ⁹ /л	Базо- филы, %	Эозино- филы, %	Нейтрофилы, %				Лимфо- циты, %	Моноциты, %
			м	ю	п	с		
16,1	0	5	0	6	12	60	13	4

СОЭ: 45 мм/ч.

Общий анализ крови

Гр. Иванов И.И., 60 лет, муж.
Учреждение: ГБУ РО ОКБ

Эритроциты, *10 ¹² /л	Гемоглобин, г/л	ЦП	Ретикулоциты, %	Тромбоциты, *10 ⁹ /л
3,0	70	0,7	14	482

Лейкоциты, *10 ⁹ /л	Базо- филы, %	Эозино- филы, %	Нейтрофилы, %				Лимфо- циты, %	Моноциты, %
			м	ю	п	с		
12,0	0	2	0	0	15	63	15	6

СОЭ: 17 мм/ч.

Общий анализ крови

Гр. Иванов И.И., 40 лет, муж.
Учреждение: ГБУ РО ОКБ

Эритроциты, *10 ¹² /л	Гемоглобин, г/л	ЦП	Ретикулоциты, %	Тромбоциты, *10 ⁹ /л
1,4	60	1,28	1	40

Лейкоциты, *10 ⁹ /л	Базо- филы, %	Эозино- филы, %	Нейтрофилы, %				Лимфо- циты, %	Моноциты, %
			м	ю	п	с		
2,5	0	0	0	0	1	41	50	8

СОЭ: 10 мм/ч. Обнаружены мегалобласты, пойкилоциты, макроцитоз, эритроциты с кольцами Кебота, тельцами Жолли.

Биохимический анализ крови		Биохимический анализ крови	
Гр. Иванова И.И., 79 лет, жен. Учреждение: ГБУ РО ОКБ		Гр. Иванова И.И., 53 года, жен. Учреждение: ГБУ РО ОКБ	
Общий белок	62 г/л	Общий белок	74 г/л
Альбумины	31 г/л	Альбумины	42 г/л
Билирубин общий	66,5 мкмоль/л	Билирубин общий	17 мкмоль/л
Билирубин прямой	16,3 мкмоль/л	Билирубин прямой	2 мкмоль/л
АсАТ	72 Ед/л	АсАТ	47 Ед/л
АлАТ	61 Ед/л	АлАТ	42 Ед/л
ЩФ	76 Ед/л	ЩФ	68 Ед/л
γ-ГТП	265 Ед/л	γ-ГТП	32 Ед/л
Мочевина	3,5 ммоль/л	Мочевина	8,1 ммоль/л
Остаточный азот	14,6 ммоль/л	Остаточный азот	22 ммоль/л
Креатинин	0,096 ммоль/л	Креатинин	0,13 ммоль/л
Калий	4,5 ммоль/л	Калий	4,2 ммоль/л
Натрий	142 ммоль/л	Натрий	137 ммоль/л
α-амилаза	18 г/л*час	α-амилаза	22 г/л*час
Глюкоза	5,4 ммоль/л	Глюкоза	5,1 ммоль/л
КФК	112 Ед/л	КФК	737 Ед/л
КФК-МВ	13 Ед/л	КФК-МВ	408 Ед/л
Холестерин	4,0 ммоль/л	Холестерин	8,8 ммоль/л
ЛПНП	1,9 ммоль/л	ЛПНП	5,6 ммоль/л
ЛПВП	1,1 ммоль/л	ЛПВП	0,96 ммоль/л
ТГ	1,0 ммоль/л	ТГ	2,2 ммоль/л

Биохимический анализ крови		Биохимический анализ крови	
Гр. Иванова И.И., 57 лет, жен. Учреждение: ГБУ РО ОКБ		Гр. Иванова И.И., 37 лет, жен. Учреждение: ГБУ РО ОКБ	
Общий белок	68 г/л	Общий белок	54 г/л
Альбумины	35 г/л	Альбумины	24 г/л
Билирубин общий	10,6 мкмоль/л	Билирубин общий	119 мкмоль/л
Билирубин прямой	2 мкмоль/л	Билирубин прямой	39,5 мкмоль/л
АсАТ	26 Ед/л	АсАТ	238 Ед/л
АлАТ	22 Ед/л	АлАТ	870 Ед/л
ЩФ	64 Ед/л	ЩФ	74 Ед/л
γ-ГТП	41 Ед/л	γ-ГТП	32 Ед/л
Мочевина	10,7 ммоль/л	Мочевина	10,1 ммоль/л
Остаточный азот	35 ммоль/л	Остаточный азот	21 ммоль/л
Креатинин	0,6 ммоль/л	Креатинин	0,086 ммоль/л
Калий	5,8 ммоль/л	Калий	5,0 ммоль/л
Натрий	137 ммоль/л	Натрий	136,4 ммоль/л
α-амилаза	20 г/л*час	α-амилаза	20,5 г/л*час
Глюкоза	5,1 ммоль/л	Глюкоза	2,1 ммоль/л
КФК	84 Ед/л	КФК	121 Ед/л
КФК-МВ	13 Ед/л	КФК-МВ	11 Ед/л
Холестерин	8,2 ммоль/л	Холестерин	5,6 ммоль/л
ЛПНП	4,4 ммоль/л	ЛПНП	3,1 ммоль/л
ЛПВП	0,8 ммоль/л	ЛПВП	1,0 ммоль/л
ТГ	2,7 ммоль/л	ТГ	1,4 ммоль/л

Биохимический анализ крови		Биохимический анализ крови	
Гр. Иванов И.И., 57 лет, жен. Учреждение: ГБУ РО ОКБ		Гр. Иванов И.И., 29 лет, муж. Учреждение: ГБУ РО ОКБ	
Общий белок	70 г/л	Общий белок	61 г/л
Альбумины	24 г/л	Альбумины	30 г/л
Билирубин общий	84,8 мкмоль/л	Билирубин общий	75,5 мкмоль/л
Билирубин прямой	22,5 мкмоль/л	Билирубин прямой	22,1 мкмоль/л
АсАТ	107 Ед/л	АсАТ	168 Ед/л
АлАТ	67 Ед/л	АлАТ	213 Ед/л
ЩФ	170 Ед/л	ЩФ	180 Ед/л
γ-ГТП	362 Ед/л	γ-ГТП	320 Ед/л
Мочевина	6,9 ммоль/л	Мочевина	7,1 ммоль/л
Остаточный азот	21,7 ммоль/л	Остаточный азот	22,1 ммоль/л
Креатинин	0,12 ммоль/л	Креатинин	0,068 ммоль/л
Калий	4,8 ммоль/л	Калий	3,1 ммоль/л
Натрий	138 ммоль/л	Натрий	141 ммоль/л
α-амилаза	20 г/л*час	α-амилаза	40 г/л*час
Глюкоза	4,2 ммоль/л	Глюкоза	4,4 ммоль/л
КФК	132 Ед/л	КФК	130 Ед/л
КФК-МВ	14 Ед/л	КФК-МВ	12 Ед/л
Холестерин	5,4 ммоль/л	Холестерин	8,3 ммоль/л
ЛПНП	2,2 ммоль/л	ЛПНП	4,1 ммоль/л
ЛПВП	1,1 ммоль/л	ЛПВП	1,6 ммоль/л
ТГ	1,6 ммоль/л	ТГ	1,3 ммоль/л

Биохимический анализ крови		Биохимический анализ крови	
Гр. Иванов И.И., 53 лет, муж. Учреждение: ГБУ РО ОКБ		Гр. Иванов И.И., 49 лет, муж. Учреждение: ГБУ РО ОКБ	
Общий белок	67 г/л	Общий белок	72 г/л
Альбумины	30 г/л	Альбумины	40 г/л
Билирубин общий	12,6 мкмоль/л	Билирубин общий	28,3 мкмоль/л
Билирубин прямой	2 мкмоль/л	Билирубин прямой	12,1 мкмоль/л
АсАТ	62 Ед/л	АсАТ	157 Ед/л
АлАТ	38 Ед/л	АлАТ	197 Ед/л
ЩФ	91 Ед/л	ЩФ	396 Ед/л
γ-ГТП	180 Ед/л	γ-ГТП	135 Ед/л
Мочевина	3,9 ммоль/л	Мочевина	4,5 ммоль/л
Остаточный азот	15,3 ммоль/л	Остаточный азот	18 ммоль/л
Креатинин	0,104 ммоль/л	Креатинин	0,074 ммоль/л
Калий	3,8 ммоль/л	Калий	4,1 ммоль/л
Натрий	147 ммоль/л	Натрий	138 ммоль/л
α-амилаза	68,2 г/л*час	α-амилаза	26 г/л*час
Глюкоза	15,7 ммоль/л	Глюкоза	4,4 ммоль/л
КФК	115 Ед/л	КФК	110 Ед/л
КФК-МВ	24 Ед/л	КФК-МВ	18 Ед/л
Холестерин	2,7 ммоль/л	Холестерин	3,0 ммоль/л
ЛПНП	1,3 ммоль/л	ЛПНП	1,1 ммоль/л
ЛПВП	0,4 ммоль/л	ЛПВП	0,7 ммоль/л
ТГ	1,0 ммоль/л	ТГ	0,8 ммоль/л

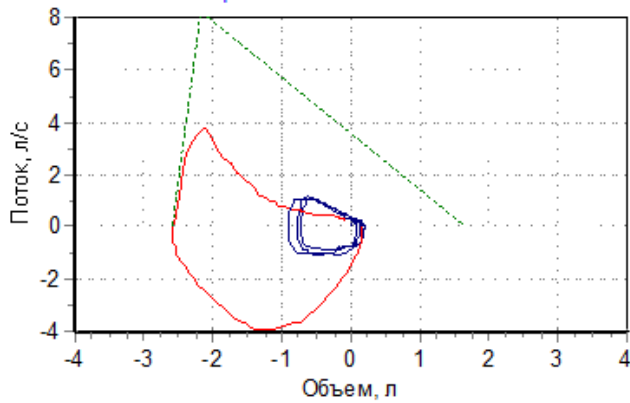
Биохимический анализ крови		Биохимический анализ крови	
Гр. Иванова И.И., 57 лет, жен. Учреждение: ГБУ РО ОКБ		Гр. Иванов И.И., 49 лет, муж. Учреждение: ГБУ РО ОКБ	
Общий белок	50 г/л	Общий белок	75 г/л
Альбумины	26 г/л	Альбумины	41 г/л
Билирубин общий	119,6 мкмоль/л	Билирубин общий	17,2 мкмоль/л
Билирубин прямой	64,2 мкмоль/л	Билирубин прямой	13,1 мкмоль/л
АсАТ	118 Ед/л	АсАТ	516 Ед/л
АлАТ	140 Ед/л	АлАТ	817 Ед/л
ЩФ	315 Ед/л	ЩФ	76 Ед/л
γ-ГТП	468 Ед/л	γ-ГТП	35 Ед/л
Мочевина	4,2 ммоль/л	Мочевина	5,8 ммоль/л
Остаточный азот	18 ммоль/л	Остаточный азот	20 ммоль/л
Креатинин	0,085 ммоль/л	Креатинин	95 ммоль/л
Калий	4,8 ммоль/л	Калий	5,3 ммоль/л
Натрий	138 ммоль/л	Натрий	139 ммоль/л
α-амилаза	18 г/л*час	Глюкоза	5,5 ммоль/л
Глюкоза	4,2 ммоль/л	КФК	364 Ед/л
КФК	98 Ед/л	КФК-МВ	38 Ед/л
КФК-МВ	16 Ед/л	Тромбоциты	200 кг/л
Холестерин	2,1 ммоль/л	Холестерин	7,2 ммоль/л
ЛПНП	0,8 ммоль/л	ЛПНП	3,4 ммоль/л
ЛПВП	0,5 ммоль/л	ЛПВП	0,8 ммоль/л
ТГ	0,7 ммоль/л	ТГ	2,8 ммоль/л
Биохимический анализ крови		Биохимический анализ крови	
Гр. Иванов И.И., 53 лет, муж. Учреждение: ГБУ РО ОКБ		Гр. Иванов И.И., 49 лет, муж. Учреждение: ГБУ РО ОКБ	
Общий белок	76 г/л	Общий белок	82 г/л
Альбумины	39 г/л	Альбумины	41 г/л
Билирубин общий	214,3 мкмоль/л	Билирубин общий	13,1 мкмоль/л
Билирубин прямой	148,1 мкмоль/л	Билирубин прямой	10,5 мкмоль/л
АсАТ	218 Ед/л	АсАТ	26 Ед/л
АлАТ	340 Ед/л	АлАТ	37 Ед/л
ЩФ	896 Ед/л	ЩФ	84 Ед/л
γ-ГТП	668 Ед/л	γ-ГТП	40 Ед/л
Мочевина	4,1 ммоль/л	Мочевина	6,4 ммоль/л
Остаточный азот	22 ммоль/л	Остаточный азот	20 ммоль/л
Креатинин	0,098 ммоль/л	Креатинин	0,098 ммоль/л
Калий	3,8 ммоль/л	Калий	4,9 ммоль/л
Натрий	141 ммоль/л	Натрий	137 ммоль/л
α-амилаза	25 г/л*час	α-амилаза	18 Ед/л
Глюкоза	3,9 ммоль/л	Глюкоза	6,8 ммоль/л
КФК	84 Ед/л	КФК	154 Ед/л
КФК-МВ	16 Ед/л	КФК-МВ	10 Ед/л
Холестерин	8,1 ммоль/л	Холестерин	6,7 ммоль/л
ЛПНП	5,1 ммоль/л	ЛПНП	4,1 ммоль/л
ЛПВП	0,6 ммоль/л	ЛПВП	0,5 ммоль/л
ТГ	2,4 ммоль/л	ТГ	2,1 ммоль/л

Общий анализ мочи		Общий анализ мочи	
Гр. Иванова И.И., 70 лет, жен. Учреждение: ГБУ РО ОКБ		Гр. Иванова И.И., 35 лет, жен. Учреждение: ГБУ РО ОКБ	
Цвет	сол-желтый	Цвет	бурый
Реакция	кислая	Реакция	кислая
Удельный вес	1005 г/л	Удельный вес	1029 г/л
Прозрачность	прозрачная	Прозрачность	мутная
Белок	0,066 г/л	Белок	1,2 г/л
Сахар	отриц.	Сахар	отриц.
Микроскопия осадка:		Микроскопия осадка:	
Эпителий плоский	единич в п/зр	Эпителий плоский	3-5 в п/зр
Лейкоциты	3-4 в п/зр	Лейкоциты	6-8 в п/зр
Эритроциты	15-20 в п/зр	Эритроциты	30-40 в п/зр
Цилиндры гиалиновые	+	Цилиндры гиалиновые	+
Цилиндры зернистые	-	Цилиндры зернистые	+
Слизь	+	Слизь	-
Бактерии	-	Бактерии	-
Общий анализ мочи		Общий анализ мочи	
Гр. Иванова И.И., 78 лет, жен. Учреждение: ГБУ РО ОКБ		Гр. Иванова И.И., 40 лет, жен. Учреждение: ГБУ РО ОКБ	
Цвет	сол-желтый	Цвет	сол-желтый
Реакция	кислая	Реакция	кислая
Удельный вес	1020 г/л	Удельный вес	1006 г/л
Прозрачность	мутная	Прозрачность	прозрачная
Белок	0 г/л	Белок	0,066 г/л
Сахар	отриц.	Сахар	положит.
Микроскопия осадка:		Микроскопия осадка:	
Эпителий плоский	единич в п/зр	Эпителий плоский	3-5 в п/зр
Лейкоциты	15-20 в п/зр	Лейкоциты	4-6 в п/зр
Эритроциты	1-2 в п/зр	Эритроциты	1-2 в п/зр
Цилиндры гиалиновые	-	Цилиндры гиалиновые	+
Цилиндры зернистые	-	Цилиндры зернистые	-
Слизь	+	Слизь	-
Бактерии	++	Бактерии	-

ДАЙТЕ ЗАКЛЮЧЕНИЕ ПО ПРИВЕДЕННЫМ ДАННЫМ СПИРОГРАФИИ

Обследуемый: 59 лет Рост: 176 см Вес: 82 кг Пол: мужской ИМТ: 26,5

Кривая поток-объем

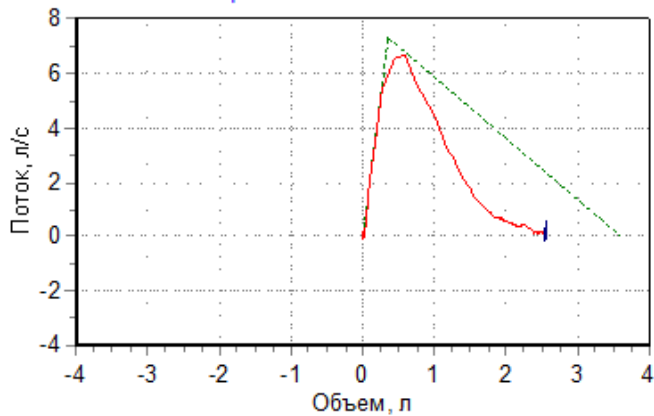


Параметр	Измерено	Должное значение	% должного
ФЖЕЛ, л	2,42	4,25	57
ПОС, л/с	3,86	8,24	47
ОФВ0,5, л	1,17	-	-
ОФВ1, л	1,62	3,43	47
ОФВ1/ЖЕЛ, %	47,3	76,2	62
ОФВ3/ФЖЕЛ, %	100	-	-
СОС25-75, л/с	1,08	3,96	27
МОС25, л/с	2,73	7,51	36
МОС50, л/с	1,17	4,87	24
МОС75, л/с	0,53	2,15	25
ЖЕЛвд, л	2,76	-	-
СОСвд25-75, л/с	3,62	-	-
ЖЕЛ, л	2,39	4,43	54

ДАЙТЕ ЗАКЛЮЧЕНИЕ ПО ПРИВЕДЕННЫМ ДАННЫМ СПИРОГРАФИИ

Обследуемый: Р. С. 77 лет Рост: 170 см Вес: 85 кг Пол: мужской ИМТ: 29,4

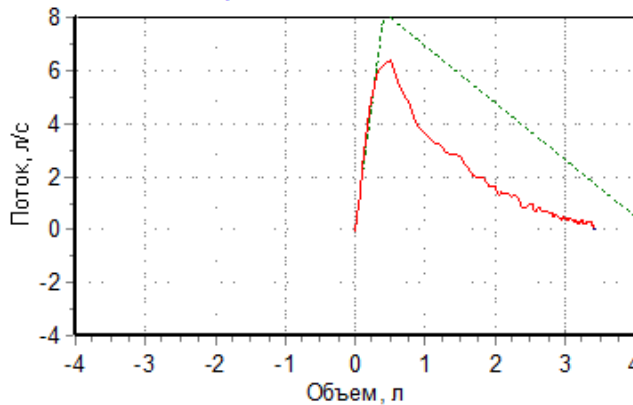
Кривая поток-объем



Параметр	Измерено	Должное значение	% должного
ФЖЕЛ, л	2,42	3,6	67
ПОС, л/с	6,77	7,3	93
ОФВ0,5, л	1,58	-	-
ОФВ1, л	1,93	2,89	67
ОФВ1/ЖЕЛ, %	72,4	74,8	97
ОФВ3/ФЖЕЛ, %	99,4	-	-
СОС25-75, л/с	1,78	3,34	53
МОС25, л/с	5,83	6,61	88
МОС50, л/с	2,5	4,13	61
МОС75, л/с	0,7	1,79	39
ЖЕЛвд, л	0,03	-	-
СОСвд25-75, л/с	0,04	-	-
ЖЕЛ, л	2,67	3,8	70

ДАЙТЕ ЗАКЛЮЧЕНИЕ ПО ПРИВЕДЕННЫМ ДАННЫМ СПИРОГРАФИИ
 Обследуемый: Р. 61 год Рост: 176 см Вес: 76 кг Пол: мужской ИМТ: 24,5

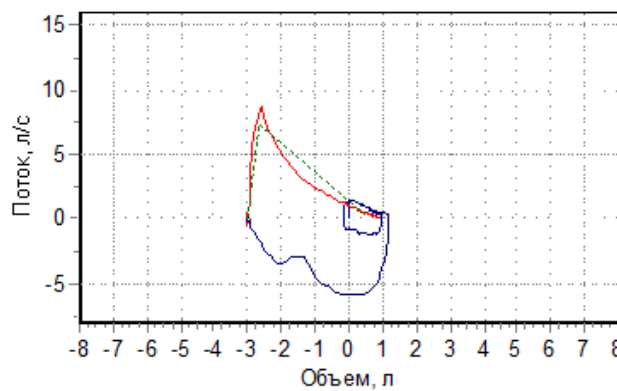
Кривая поток-объем



Параметр	Измерено	Должное значение	% должного
ФЖЕЛ, л	3,33	4,19	80
ПОС, л/с	6,78	8,14	83
ОФВ0.5, л	1,73	-	-
ОФВ1, л	2,35	3,38	70
ОФВ1/ЖЕЛ, %	65,8	75,9	87
ОФВ3/ЖЕЛ, %	96,5	-	-
СОС25-75, л/с	1,66	3,88	43
МОС25, л/с	3,73	7,43	50
МОС50, л/с	2,01	4,79	42
МОС75, л/с	0,68	2,11	32
ЖЕЛвд, л	0	-	-
СОСвд25-75, л/с	0,05	-	-
ЖЕЛ, л	3,57	4,38	82

ДАЙТЕ ЗАКЛЮЧЕНИЕ ПО ПРИВЕДЕННЫМ ДАННЫМ СПИРОГРАФИИ
 Обследуемый: 60 лет Рост: 166 см Вес: 67 кг Пол: мужской ИМТ: 24,3

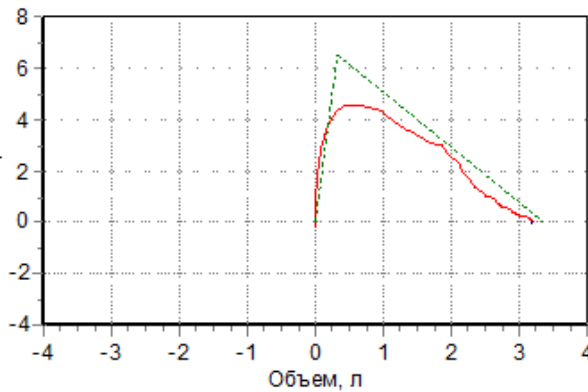
Кривая поток-объем



Параметр	Измерено	Должное значение	% должного
ФЖЕЛ, л	3,86	3,64	106
ПОС, л/с	8,79	7,39	119
ОФВ0.5, л	2,07	-	-
ОФВ1, л	2,34	2,97	79
ОФВ1/ЖЕЛ, %	73,7	76,6	96
ОФВ3/ЖЕЛ, %	98	-	-
СОС25-75, л/с	2,19	3,5	63
МОС25, л/с	4,83	6,64	73
МОС50, л/с	2,46	4,26	58
МОС75, л/с	1,08	1,86	58
ЖЕЛвд, л	0,04	-	-
СОСвд25-75, л/с	0,3	-	-
ЖЕЛ, л	3,48	3,83	91

ДАЙТЕ ЗАКЛЮЧЕНИЕ ПО ПРИВЕДЕННЫМ ДАННЫМ СПИРОГРАФИИ
 Обследуемый: Н. 28 лет Рост: 158 см Вес: 58 кг Пол: женский ИМТ: 23,2

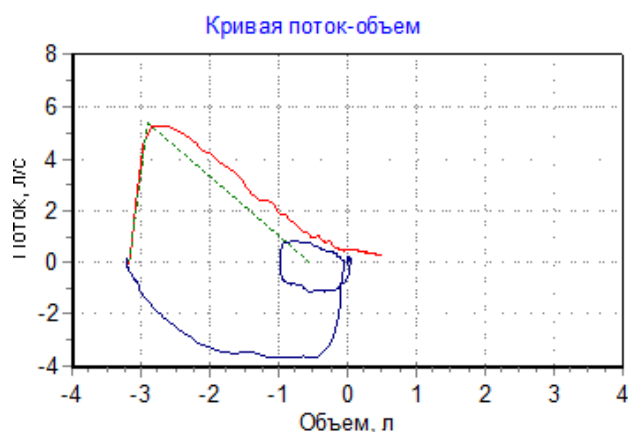
Кривая поток-объем



Параметр	Измерено	Должное значение	% должного
ФЖЕЛ, л	3,13	3,38	93
ПОС, л/с	4,65	6,56	71
ОФВ0.5, л	1,88	-	-
ОФВ1, л	2,6	2,97	87
ОФВ1/ЖЕЛ, %	100	85,4	117
ОФВ3/ЖЕЛ, %	100	-	-
СОС25-75, л/с	2,8	3,77	74
МОС25, л/с	4,41	5,99	74
МОС50, л/с	3,17	4,47	71
МОС75, л/с	1,50	2,35	64
ЖЕЛвд, л	0,03	-	-
СОСвд25-75, л/с	0	-	-
ЖЕЛ, л	2,6	3,48	75

ДАЙТЕ ЗАКЛЮЧЕНИЕ ПО ПРИВЕДЕННЫМ ДАННЫМ СПИРОГРАФИИ

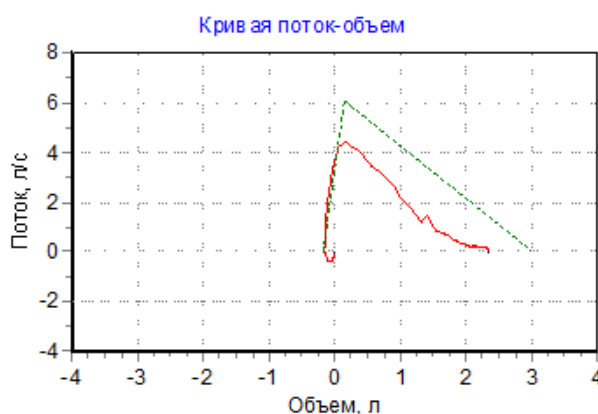
Обследуемый: 66 лет Рост: 157 см Вес: 73 кг Пол: женский ИМТ: 29,6



Параметр	Измерено	Должное значение	% должного
ФЖЕЛ, л	3,6	2,62	137
ПОС, л/с	5,32	5,34	100
ОФВ0,5, л	1,92	-	-
ОФВ1, л	2,66	2,15	124
ОФВ1/ЖЕЛ, %	83,4	79	106
ОФВ3/ЖЕЛ, %	99,7	-	-
СОС25-75, л/с	2,12	2,48	85
МОС25, л/с	4,52	4,66	97
МОС50, л/с	2,4	3,18	75
МОС75, л/с	0,98	1,31	75
ЖЕЛвд, л	0	-	-
СОСвд25-75, л/с	0,05	-	-
ЖЕЛ, л	3,19	2,8	114

ДАЙТЕ ЗАКЛЮЧЕНИЕ ПО ПРИВЕДЕННЫМ ДАННЫМ СПИРОГРАФИИ

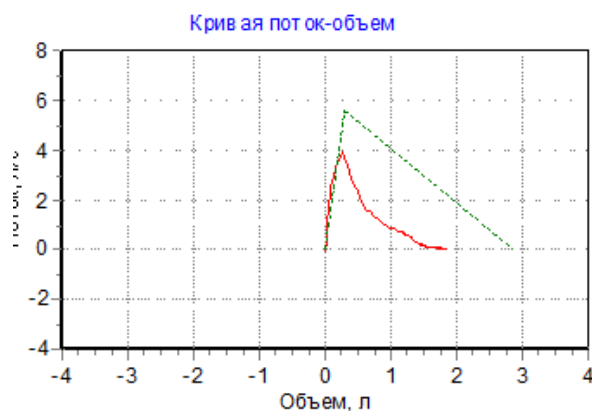
Обследуемый: М. В. 52 года Рост: 164 см Вес: 76 кг Пол: женский ИМТ: 28,3



Параметр	Измерено	Должное значение	% должного
ФЖЕЛ, л	2,46	3,15	78
ПОС, л/с	4,59	6,1	75
ОФВ0,5, л	1,41	-	-
ОФВ1, л	1,86	2,64	71
ОФВ1/ЖЕЛ, %	81,1	80,9	100
ОФВ3/ЖЕЛ, %	97,3	-	-
СОС25-75, л/с	1,49	3,14	48
МОС25, л/с	3,67	5,44	68
МОС50, л/с	1,82	3,89	47
МОС75, л/с	0,71	1,78	40
ЖЕЛвд, л	0,17	-	-
СОСвд25-75, л/с	0,35	-	-
ЖЕЛ, л	2,29	3,31	69

ДАЙТЕ ЗАКЛЮЧЕНИЕ ПО ПРИВЕДЕННЫМ ДАННЫМ СПИРОГРАФИИ

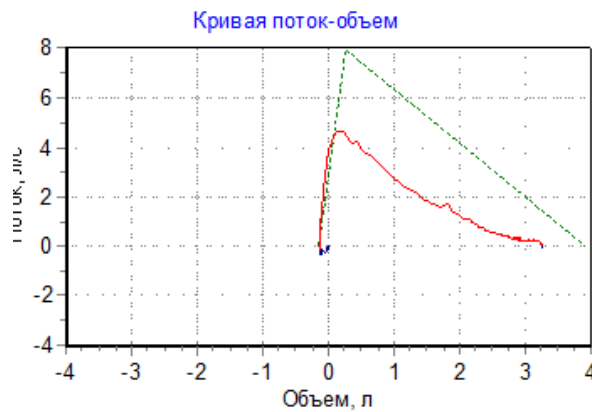
Обследуемый: 70 лет Рост: 165 см Вес: 100 кг Пол: женский ИМТ: 36,7



Параметр	Измерено	Должное значение	% должного
ФЖЕЛ, л	1,82	2,85	64
ПОС, л/с	3,99	5,59	71
ОФВ0,5, л	0,93	-	-
ОФВ1, л	1,27	2,3	55
ОФВ1/ЖЕЛ, %	73,8	77,7	95
ОФВ3/ЖЕЛ, %	88,1	-	-
СОС25-75, л/с	0,81	2,58	31
МОС25, л/с	2,31	4,87	48
МОС50, л/с	0,93	3,33	28
МОС75, л/с	0,28	1,31	21
ЖЕЛвд, л	0	-	-
СОСвд25-75, л/с	0,01	-	-
ЖЕЛ, л	1,61	3,04	53

ДАЙТЕ ЗАКЛЮЧЕНИЕ ПО ПРИВЕДЕННЫМ ДАННЫМ СПИРОГРАФИИ

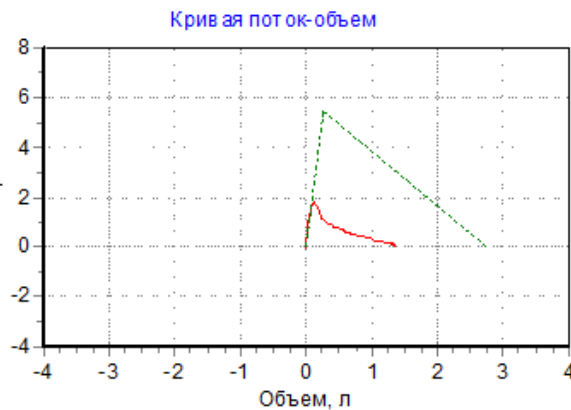
Обследуемый: Леденев В. В. 60 лет Рост: 173 см Вес: 60 кг Пол: мужской ИМТ: 20



Параметр	Измерено	Должное значение	% должного
ФЖЕЛ, л	3,38	4,05	83
ПОС, л/с	4,76	7,95	60
ОФВ0,5, л	1,55	-	-
ОФВ1, л	2,27	3,28	69
ОФВ1/ЖЕЛ, %	85,4	76,2	112
ОФВ3/ФЖЕЛ, %	92,8	-	-
СОС25-75, л/с	1,52	3,79	40
МОС25, л/с	4,41	7,22	61
МОС50, л/с	1,76	4,66	38
МОС75, л/с	0,66	2,05	32
ЖЕЛвд, л	0,01	-	-
СОСвд25-75, л/с	0,16	-	-
ЖЕЛ, л	3,66	4,23	87

ДАЙТЕ ЗАКЛЮЧЕНИЕ ПО ПРИВЕДЕННЫМ ДАННЫМ СПИРОГРАФИИ

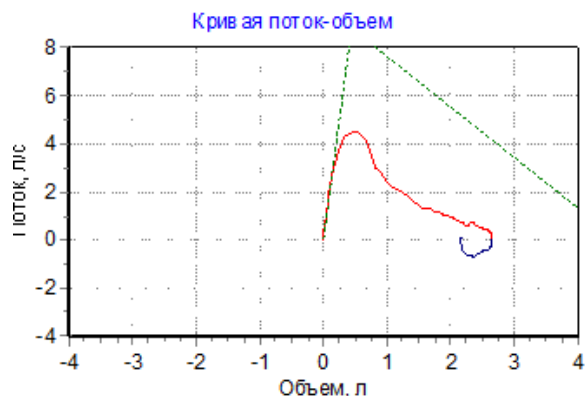
Обследуемый: 70 лет Рост: 162 см Вес: 58 кг Пол: женский ИМТ: 22,1



Параметр	Измерено	Должное значение	% должного
ФЖЕЛ, л	1,32	2,73	48
ПОС, л/с	1,88	5,45	34
ОФВ0,5, л	0,51	-	-
ОФВ1, л	0,78	2,21	35
ОФВ1/ЖЕЛ, %	58,3	77,9	75
ОФВ3/ФЖЕЛ, %	96,8	-	-
СОС25-75, л/с	0,5	2,49	20
МОС25, л/с	0,89	4,74	19
МОС50, л/с	0,51	3,22	16
МОС75, л/с	0,16	1,27	13
ЖЕЛвд, л	0,01	-	-
СОСвд25-75, л/с	0,05	-	-
ЖЕЛ, л	1,34	2,92	46

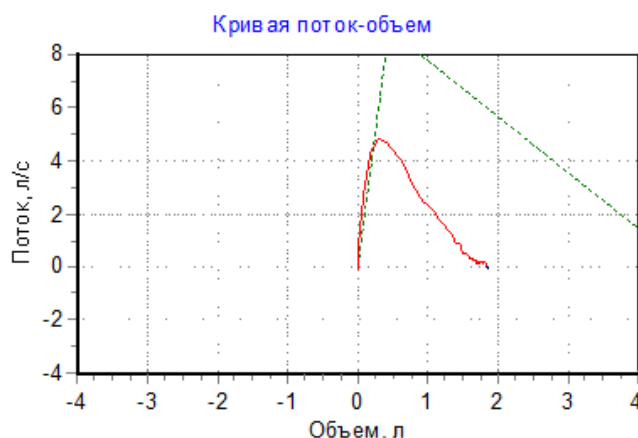
ДАЙТЕ ЗАКЛЮЧЕНИЕ ПО ПРИВЕДЕННЫМ ДАННЫМ СПИРОГРАФИИ

Обследуемый: Иванов С. А. 56 лет Рост: 181 см Вес: 76 кг Пол: мужской ИМТ: 23,2



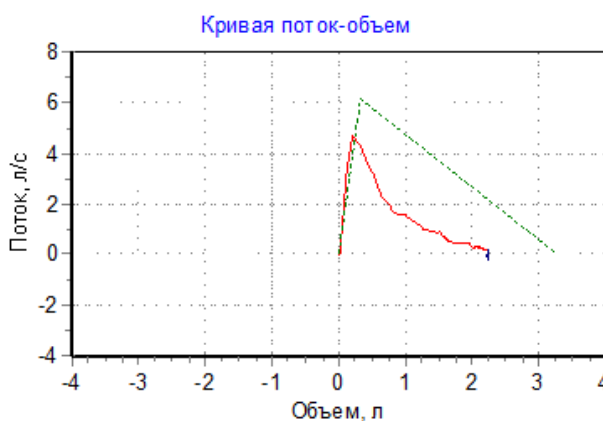
Параметр	Измерено	Должное значение	% должного
ФЖЕЛ, л	2,56	4,63	55
ПОС, л/с	4,58	8,77	52
ОФВ0,5, л	1,37	-	-
ОФВ1, л	1,49	3,74	40
ОФВ1/ЖЕЛ, %	77,5	76,5	101
ОФВ3/ФЖЕЛ, %	100	-	-
СОС25-75, л/с	1,6	4,27	38
МОС25, л/с	3,51	8,05	44
МОС50, л/с	1,72	5,28	33
МОС75, л/с	0,96	2,35	41
ЖЕЛвд, л	0	-	-
СОСвд25-75, л/с	0,01	-	-
ЖЕЛ, л	2,52	4,81	52

ДАЙТЕ ЗАКЛЮЧЕНИЕ ПО ПРИВЕДЕННЫМ ДАННЫМ СПИРОГРАФИИ
 Обследуемый: 48 лет Рост: 178 см Вес: 78 кг Пол: мужской ИМТ: 24,6



Параметр	Измерено	Должное значение	% должного
ФЖЕЛ, л	1,79	4,7	38
ПОС, л/с	4,87	8,9	55
ОФВ0,5, л	1,32	-	-
ОФВ1, л	1,59	3,84	41
ОФВ1/ЖЕЛ, %	59,7	78	76
ОФВ3/ФЖЕЛ, %	100	-	-
СОС25-75, л/с	2,18	4,44	49
МОС25, л/с	5,19	8,12	64
МОС50, л/с	2,42	5,42	45
МОС75, л/с	0,96	2,42	40
ЖЕЛвд, л	0	-	-
СОСвд25-75, л/с	0,01	-	-
ЖЕЛ, л	2,66	4,87	55

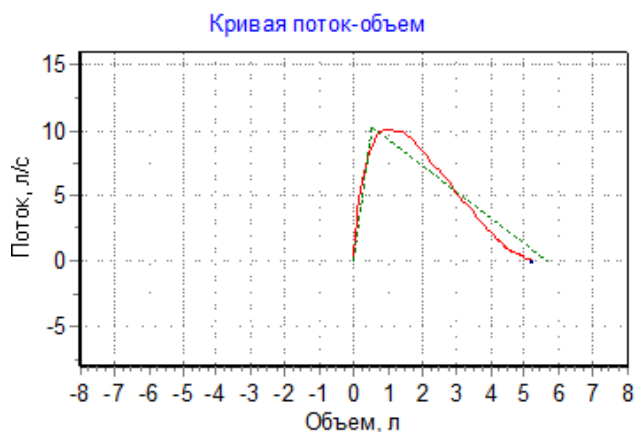
Обследуемый: 68 лет Рост: 175 см Вес: 80 кг Пол: женский ИМТ: 26,1



Параметр	Измерено	Должное значение	% должного
ФЖЕЛ, л	2,17	3,27	66
ПОС, л/с	4,82	6,12	79
ОФВ0,5, л	1,11	-	-
ОФВ1, л	1,56	2,63	59
ОФВ1/ЖЕЛ, %	64,8	77,4	84
ОФВ3/ФЖЕЛ, %	100	-	-
СОС25-75, л/с	1,11	2,92	38
МОС25, л/с	2,58	5,36	48
МОС50, л/с	1,27	3,75	34
МОС75, л/с	0,46	1,49	31
ЖЕЛвд, л	0	-	-
СОСвд25-75, л/с	0,03	-	-
ЖЕЛ, л	2,79	3,45	81

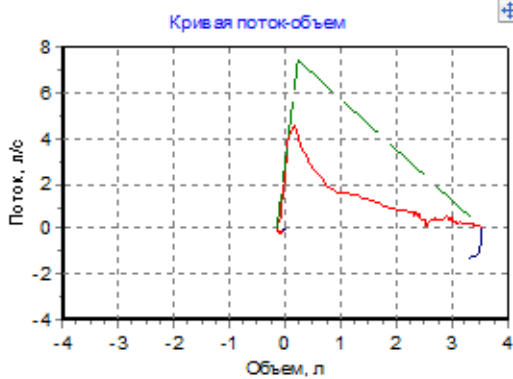
Обследуемый: 26 лет Рост: 183 см Вес: 110 кг Пол: мужской ИМТ: 32,8

Тест жизненной емкости легких (ЖЕЛ)

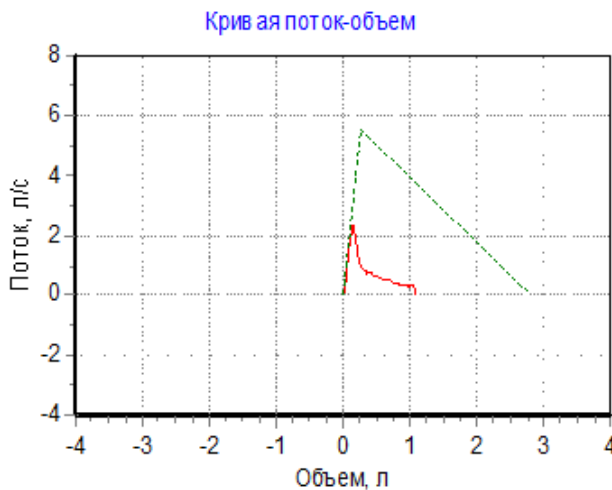


Параметр	Измерено	Должное значение	% должного
ФЖЕЛ, л	5,03	5,65	89
ПОС, л/с	10,3	10,3	99
ОФВ0,5, л	3,47	-	-
ОФВ1, л	4,36	4,69	93
ОФВ1/ЖЕЛ, %	83,5	81,5	102
ОФВ3/ФЖЕЛ, %	99,8	-	-
СОС25-75, л/с	5,42	5,44	100
МОС25, л/с	10,1	9,41	107
МОС50, л/с	6,35	6,59	96
МОС75, л/с	2,38	3	79
ЖЕЛвд, л	0	-	-
СОСвд25-75, л/с	0	-	-
ЖЕЛ, л	5,22	5,8	90

Тест жизненной емкости легких (ЖЕЛ)



Параметр	Измерено	Должное значение	% должного
ФЖЕЛ, л	3,6	3,72	97
ПОС, л/с	4,83	7,46	65
ОФВ0,5, л	1,17	-	-
ОФВ1, л	1,83	2,97	62
ОФВ3/ЖЕЛ, %	62,2	74,7	83
ОФВ3/ФЖЕЛ, %	80,9	-	-
СОС25-75, л/с	0,83	3,43	24
МОС25, л/с	1,84	6,78	27
МОС50, л/с	1,05	4,24	25
МОС75, л/с	0,43	1,84	24
ЖЕЛвд, л	0,13	-	-
СОСвд25-75, л/с	0,18	-	-
ЖЕЛ, л	2,54	3,91	65



Параметр	Измерено	Должное значение	% должного
ФЖЕЛ, л	1,04	2,81	37
ПОС, л/с	2,38	5,54	43
ОФВ0,5, л	0,47	-	-
ОФВ1, л	0,72	2,27	32
ОФВ3/ЖЕЛ, %	35,7	77,8	46
ОФВ3/ФЖЕЛ, %	100	-	-
СОС25-75, л/с	0,54	2,55	21
МОС25, л/с	0,84	4,82	17
МОС50, л/с	0,55	3,3	17
МОС75, л/с	0,23	1,29	18
ЖЕЛвд, л	0	-	-
СОСвд25-75, л/с	0,01	-	-
ЖЕЛ, л	1,11	3	37

Перечень практических навыков:

- Методы физикального обследования внутренних органов
- Методы оценки функционального состояния органов и систем
- Методы первичной помощи и реанимации при неотложных состояниях
- Методы статистического анализа
- Методы купирования болевого синдрома
- Методики интенсивной терапии и реанимации в клинике внутренних болезней
- Методы профилактики и раннего выявления социально значимых болезней (онкологические заболевания, туберкулез органов, вич-инфекция, алкоголизм, наркомания, острые нервно-психические расстройства)
- Методы диагностики острых хирургических заболеваний (пневмоторакс, «острый живот»)
- Физикального обследования внутренних органов и интерпретации полученных данных
- Проведения основных диагностических и лечебных мероприятий для оказания первой врачебной помощи при неотложных и угрожающих жизни состояниях

- Составления плана исследования и лечения больного с учетом предварительного диагноза, применения лекарственных средств для лечения и профилактики различных заболеваний и патологических состояний и оценки эффективности лечения;
- Проведения квалифицированного диагностического поиска и необходимой дифференциальной диагностики для выявления заболеваний на ранних стадиях, используя клинические, лабораторные и инструментальные методы в адекватном объеме;
- Интерпретации результатов исследования клинических анализов для правильной постановки диагноза и оценки эффективности терапии
- Интерпретации данных инструментальных и аппаратных методов исследования
- Раннего выявления онкологических и других социально значимых заболеваний (туберкулез, вич-инфекции, наркомания, алкоголизм, острые нервно-психические расстройства)
- Проведения манипуляций: не прямой массаж сердца; дефибрилляция; ивл; трахеотомия; остановка наружного и внутреннего кровотечения; наложение повязки на рану; методы иммобилизации при костных переломах; подкожные, внутримышечные и внутривенные вливания; определение группы и резус-фактора крови, внутривенное переливание компонентов крови; катетеризация мочевого пузыря; пункция брюшной и плевральной полостей; снятие и расшифровка электрокардиограммы.
- Профилактики инфекционных заболеваний, организации и проведения противоэпидемических мероприятий
- Ведения учетно-отчетной медицинской документации;
- Соблюдения правил медицинской этики и деонтологии
- Владение практическими навыками работы с компьютером.

1) Типовые задания для оценивания результатов сформированности компетенции на уровне «Владеть» (решать усложненные задачи на основе приобретенных знаний, умений и навыков, с их применением в нетипичных ситуациях, формируется в процессе практической деятельности):

СИТУАЦИОННАЯ ЗАДАЧА №1

Больной М. 53 лет вызвал бригаду скорой медицинской помощи. Предъявляет жалобы на головную боль, шум в ушах.

Из анамнеза заболевания известно, что в течение 10 лет имеется повышенное артериальное давление. В течение полугода колебания АД от 120/80 до 170/110 мм рт. ст., сопровождающиеся головными болями. У отца гипертоническая болезнь с 50 лет. Курит по пачке сигарет в течение 30 лет. Обследовался в стационаре 5 лет назад, выставлен диагноз гипертоническая болезнь. Лечился нерегулярно, только во время головной боли принимал Каптоприл. Вчера злоупотребил алкоголем, поздно лег спать. Сегодня утром отметил головную боль, шум в ушах, мелькание «мушек» перед глазами, головокружение. Кроме того, появилась тошнота, однократно была рвота, которая не принесла облегчения.

Объективно: состояние удовлетворительное. Сознание ясное. ИМТ – 32 кг/м². Окружность талии – 106 см. Лицо гиперемировано. В лёгких дыхание жёсткое, хрипов нет. ЧДД - 20 в минуту. Тоны сердца звучные, ритм правильный, акцент II тона во 2-ом межреберье слева от грудины. Левая граница сердца – на 1 см кнаружи от срединно-ключичной линии. ЧСС – 90 ударов в минуту, АД - 190/120 мм рт. ст. Живот мягкий, безболезненный, печень не выступает из-под рёберной дуги. Симптом поколачивания по поясничной области отрицательный. Отёков нет. Физиологические отправления не нарушены. Заключение ЭКГ: ритм синусовый с ЧСС – 90 ударов в минуту, признаки гипертрофии левого желудочка.

1. Сформулируйте и обоснуйте предварительный диагноз.

2. Составьте и обоснуйте план дополнительных лабораторно-инструментальных исследований.
3. Назначьте лечение.

СИТУАЦИОННАЯ ЗАДАЧА №2

Больной С. 45 лет обратился к участковому терапевту с жалобами на головокружение, перебои в работе сердца, мелькание «мушек» перед глазами. В течение 5 лет страдает гипертонической болезнью, эпизодически при повышении АД принимает Каптоприл. Сегодня после тяжёлой физической нагрузки появились подобные жалобы.

Объективно: состояние удовлетворительное, кожные покровы лица и верхней половины туловища гиперемированы. Тоны сердца аритмичные, ЧСС – 120 уд/мин, частые экстрасистолы. АД – 180/100 мм рт.ст. В лёгких дыхание везикулярное, хрипов нет, ЧД – 18 в мин. Периферических отёков нет.

На ЭКГ: синусовый ритм, прерываемый частыми предсердными экстрасистолами, признаки гипертрофии левого желудочка, ЧСС – 120 уд/мин.

1. Сформулируйте и обоснуйте предварительный диагноз.
2. Составьте и обоснуйте план дополнительных лабораторно-инструментальных исследований.
3. Назначьте лечение.

СИТУАЦИОННАЯ ЗАДАЧА №3

Больной А. 68 лет был экстренно направлен врачом-терапевтом участковым в больницу с жалобами на удушье, стеснение в груди, сухой кашель.

Анамнез: в течение последних 15 лет страдает гипертонической болезнью, систематически не лечится. Вышеописанные жалобы появились впервые внезапно ночью во время сна.

Объективно: состояние тяжелое. Положение ортопноэ, разлитая бледность кожных покровов с цианозом губ, акроцианоз. Дыхание хриплое, ЧДД - 40 в минуту. В лёгких по всем полям выслушиваются разнокалиберные влажные хрипы. Пульс - 120 ударов в минуту, ритмичен, напряжен. АД - 180/120 мм рт.ст. Левая граница сердечной тупости смещена латерально на 2 см. Тоны сердца ослаблены, акцент II тона над легочной артерией. Печень не пальпируется, отёков нет. Температура тела нормальная.

На ЭКГ - Отклонение электрической оси сердца влево, высокий RV4-V6, RV4<RV5>RV6, высокий RaVL (>11 мм), RV5+SV2 = 41 мм.

1. Сформулируйте и обоснуйте предварительный диагноз.
2. Составьте и обоснуйте план дополнительных лабораторно-инструментальных исследований.
3. Назначьте лечение.

СИТУАЦИОННАЯ ЗАДАЧА №4

Больной К. 48 лет обратился в поликлинику с жалобами на сжимающие боли за грудиной и в области сердца, иррадиирующие в левое плечо, возникающие при ходьбе через 100 метров, иногда в покое, купирующиеся приёмом 1-2 таблеток нитроглицерина через 2-3 минуты, одышку, учащенное сердцебиение при незначительной физической нагрузке. Боли в сердце впервые появились около 5 лет назад. Принимает Нитроглицерин для купирования болей, Кардикет 20 мг 2 раза в день – для профилактики болей в сердце, Аспирин 100 мг на

ночь. Принимал статины около двух лет, последние два года не принимает. За последние полгода снизилась переносимость физической нагрузки. Больной курит около 20 лет, по 1 пачке в день. Наследственность: отец умер в возрасте 62 лет от инфаркта миокарда.

Общее состояние удовлетворительное. Нормостенической конституции. Периферических отеков нет. ЧДД - 18 в минуту, в лёгких дыхание везикулярное, хрипов нет. Границы сердца при перкуссии: правая - правый край грудины IV межреберье, верхняя - III межреберье, левая - на 1,0 см кнутри от левой среднеключичной линии V межреберье. Тоны сердца приглушены, ритм правильный, акцент II тона над аортой. ЧСС - 82 удара в мин. АД - 135/85 мм рт. ст. Печень и селезёнка не пальпируются. Симптом поколачивания по поясничной области отрицательный.

Липидный спектр крови: общий холестерин - 6,8 ммоль/л; триглицериды - 1,7 ммоль/л; холестерин ЛПВП - 0,9 ммоль /л, ЛПНП - 2,4 ммоль /л.

ЭКГ в покое: ритм - синусовый, ЧСС - 80 ударов в минуту. ЭОС не отклонена. Единичная желудочковая экстрасистола.

Эхо-КГ: уплотнение стенок аорты. Толщина задней стенки левого желудочка - 1,0 см; толщина межжелудочковой перегородки (ТМЖП) - 1,0 см. Камеры сердца не расширены. Фракция выброса левого желудочка (ФВ) - 57%. Нарушения локальной и глобальной сократимости левого желудочка не выявлено.

ВЭМ-проба: при выполнении первой степени нагрузки появилась сжимающая боль за грудиной, сопровождающаяся появлением депрессии сегмента ST до 3 мм в I, II, V2-V6, исчезнувших в восстановительном периоде.

Коронароангиография: стеноз верхней трети левой коронарной артерии - 80%, средней трети огибающей артерии - 80%.

1. Сформулируйте и обоснуйте предварительный диагноз.
2. Перечислите известные Вам факторы риска ССЗ модифицируемые и немодифицируемые.
3. Назначьте лечение.

СИТУАЦИОННАЯ ЗАДАЧА №5

Мужчина 59 лет находился на стационарном лечении в кардиологическом диспансере с 01.09.2019 г. по 14.09.2019 г. по поводу переднего Q-образующего инфаркта миокарда от 01.09.2019 г. Поступал с жалобами на интенсивные давящие загрудинные боли с иррадиацией в область левой лопатки, одышку, возникшие после стрессовой ситуации.

Из анамнеза известно, что в последние 2 года периодически повышалось АД до максимальных цифр 160/90 мм рт.ст. Постоянно лекарственную терапию не получал, эпизодически принимал эналаприл 5 мг. При физической нагрузке периодически возникал дискомфорт в области сердца, одышка. За медицинской помощью не обращался. Курит более 30 лет по ½ пачке сигарет в день. Семейный анамнез: отец умер от инфаркта миокарда в возрасте 54 лет. Работает машинистом башенного крана.

При поступлении проведена коронароангиография, обнаружена окклюзия передней межжелудочковой артерии, выполнены ЧТКА и эндопротезирование передней межжелудочковой артерии.

В анализах: общий холестерин - 6,36 ммоль/л, ЛПНП - 3,69 ммоль/л, ЛПВП - 1,25 ммоль/л, ТГ - 2,26 ммоль/л, глюкоза натощак - 4,5 ммоль/л.

ЭХО-КГ: гипертрофия левого желудочка, увеличение полости левого предсердий. Локальная гипокинезия боковой стенки левого желудочка. Митральная регургитация 2 ст.,

трикуспидальная регургитация 1 ст. Нарушение диастолической функции левого желудочка ($VE/VA < 1,0$). ФВ – 48%.

30.09.2016 г. явился на приём в поликлинику по месту жительства. Боли в сердце не беспокоят, при быстрой ходьбе появляется одышка.

Постоянно принимает аспирин 100 мг/сут, клопидогрел 75 мг/сут, аторвастатин 40 мг/сут, бисопролол 2,5 мг/сут, лизиноприл 5 мг 2 раза в сутки.

При осмотре: состояние удовлетворительное. ИМТ – 37 кг/м². Кожные покровы чистые, обычной окраски. В лёгких дыхание везикулярное, хрипов нет. ЧДД 16 в мин. Тоны сердца ослаблены, ритм правильный. ЧСС – 70 уд. в мин., АД – 150/100 мм рт.ст. Живот мягкий, при пальпации безболезненный во всех отделах. Печень и селезёнка не увеличены. Отеков нет. Дизурических расстройств нет. Симптом поколачивания по поясничной области отрицательный с обеих сторон.

1. Сформулируйте и обоснуйте предварительный диагноз.
2. Прокомментируйте результаты физикального исследования и дополнительных лабораторно-инструментальных исследований.
3. Назначьте лечение.

СИТУАЦИОННАЯ ЗАДАЧА №6

Мужчина 25 лет предъявляет жалобы на повышение температуры до 40°C, сопровождавшееся ознобом; инспираторную одышку при небольшой физической нагрузке; боли в области сердца, не связанные с физической нагрузкой, умеренной интенсивности, длительные.

Из анамнеза известно, что употребляет героин в течение 4 лет (инъекции в локтевые вены, область паха). За 2 недели до госпитализации отметил повышение температуры до 40°C. В качестве жаропонижающих больной принимал нестероидные противовоспалительные препараты. Через 3 суток температура снизилась до 37,2–37,4°C, самочувствие несколько улучшилось. Однако через 10 дней лихорадка возобновилась, в связи с чем пациент был госпитализирован.

При осмотре: кожа бледная, чистая. Периферические лимфатические узлы не увеличены. ИМТ – 18 кг/м². Температура тела – 38,9°C. В лёгких дыхание везикулярное, проводится во все отделы. ЧДД – 18 в минуту. Тоны сердца ясные, на основании мечевидного отростка – систолический шум, усиливающийся на высоте вдоха с задержкой дыхания. Акцент 2-го тона на а. pulmonalis. АД – 110/60 мм рт. ст., ЧСС – 100 ударов в мин. Живот мягкий, при пальпации безболезненный. Печень выступает на 2 см из-под края рёберной дуги, край печени гладкий. Отеки стоп и голеней. Симптом поколачивания отрицательный с обеих сторон. Мочеиспускание не нарушено.

В анализах: эритроциты – $3,3 \times 10^{12}/л$, гемоглобин – 126 г/л, лейкоциты – $15,8 \times 10^9/л$, палочкоядерные нейтрофилы – 15%, СОЭ – 42 мм/ч, альбумина сыворотки крови – 29 г/л, креатинин – 66 мкмоль/л, СКФ – 92 мл/мин/1,73м², СРБ – 120 мг/л (в норме – до 5 мг/л). В общем анализе мочи: удельный вес – 1016, эритроциты – 0-1 в поле зрения.

При посеве крови на стерильность дважды выделен *S. aureus*, чувствительный к оксациллину, цефтриаксону.

Данные ЭхоКГ: размеры камер сердца не увеличены. Митральный клапан: створки уплотнены, характер движения створок разнонаправленный. Трикуспидальный клапан: створки уплотнены, утолщены, визуализируются средней эхоплотности структуры на средней и передней створках размерами 1,86 и 1,11×0,89 см; характер движения створок разнонаправленный, трикуспидальная регургитация III–IV степени.

1. Сформулируйте и обоснуйте предварительный диагноз.
2. Составьте и обоснуйте план дополнительных лабораторно-инструментальных исследований.

3. Назначьте лечение.

СИТУАЦИОННАЯ ЗАДАЧА №7

Больная В. 40 лет предъявляет жалобы на одышку при незначительной физической нагрузке, быструю утомляемость, слабость, эпизоды удушья, возникающие в горизонтальном положении, отёки голеней и стоп. В возрасте 17 лет был выявлен ревматический порок сердца.

При осмотре: состояние тяжелое. Акроцианоз. Отёки голеней и стоп. ЧДД - 24 в минуту. При сравнительной перкуссии лёгких справа ниже угла лопатки отмечается притупление перкуторного звука. При аускультации ослабленное везикулярное дыхание, в нижних отделах - небольшое количество влажных мелкопузырчатых хрипов. Левая граница сердца - на 3 см снаружи от среднеключичной линии в VI межреберье. При аускультации на верхушке сердца I тон ослаблен, систолический шум, акцент II тона на а. pulmonalis. Ритм сердечных сокращений неправильный, ЧСС - 103 удара в минуту. АД - 110/65 мм рт. ст. Живот увеличен в объёме за счёт ненапряжённого асцита, мягкий, безболезненный. Размеры печени по Курлову - 13×12×10 см. Печень выступает из-под края рёберной дуги на 3 см, край её закруглён, слегка болезненный. На ЭКГ ритм неправильный, зубцы Р отсутствуют.

1. Сформулируйте и обоснуйте предварительный диагноз.
2. Составьте и обоснуйте план дополнительных лабораторно-инструментальных исследований.
3. Назначьте лечение.

СИТУАЦИОННАЯ ЗАДАЧА №8

Больной Р. 59 лет, водитель. Накануне вечером шёл с автостоянки домой, когда отметил появление выраженных болей за грудиной с иррадиацией в нижнюю челюсть и левую верхнюю конечность. Дома по совету жены пытался купировать болевой синдром Нитроглицерином без значимого эффекта. Суммарная продолжительность болевого синдрома более 20 минут, пациент вызвал скорую медицинскую помощь.

Из анамнеза известно, что в течение последних 10 лет у пациента повышается артериальное давление, максимально до 170/90 мм рт. ст. Курит 20 сигарет в сутки в течение последних 20 лет. В течение месяца впервые отметил появление загрудинных болей после интенсивной физической нагрузки и проходящих в покое. Не обследовался, лечение не получал. Наследственность: мать – 76 лет, страдает артериальной гипертензией, перенесла инфаркт миокарда, отец – умер в 55 лет от инфаркта миокарда.

При осмотре: состояние средней степени тяжести. Кожные покровы бледные. Рост – 168 см, вес – 90 кг, ИМТ – 32 кг/м². Тоны сердца приглушены, выслушивается акцент второго тона на аорте, ритм правильный. АД – 160 и 90 мм рт. ст. ЧСС – 92 ударов в минуту. Дыхание везикулярное, побочных дыхательных шумов нет. ЧДД – 22 в минуту. Живот мягкий, безболезненный. Размеры печеночной тупости по Курлову - 11×9×8 см. Периферических отёков нет.

В анализах: общий холестерин – 6,7 ммоль/л, ТГ – 2,8 ммоль/л, ХС-ЛПВП – 0,62 ммоль/л; глюкоза натощак – 5,2 ммоль/л; креатинин – 124 мкмоль/л, СКФ (по формуле СКД-ЕП) = 54,5 мл/мин/1,73 м² (по амбулаторной карте снижение СКФ до 55 мл/мин/1,73 м² также регистрировалась 4 месяца назад), альбуминурия – 40 мг/сутки.

На ЭКГ зарегистрирован синусовый ритм с ЧСС – 92 в минуту, элевация сегмента ST до 4 мм в I, AVL, V1-5, депрессия сегмента ST до 2 мм в II, III, AVF.

1. Сформулируйте и обоснуйте предварительный диагноз.
2. Составьте и обоснуйте план дополнительных лабораторно-инструментальных исследований.
3. Назначьте лечение.

СИТУАЦИОННАЯ ЗАДАЧА №9

Больной 48 лет проснулся ночью от болей в эпигастральной области, сопровождающихся слабостью, потливостью, тошнотой. Ранее боли не беспокоили, считал себя здоровым. Попытка купировать боли раствором соды облегчения не принесла. После приема Нитроглицерина под язык боли уменьшились, но полностью не прошли. Сохранились тошнота, слабость, потливость. Под утро была вызвана бригада скорой помощи. На снятой ЭКГ выявлен глубокий зубец Q в III и aVF отведениях; сегмент ST в этих же отведениях приподнят над изолинией, дугообразный, переходит в отрицательный зубец T; сегмент ST в отведениях I, aVL и с V1 по V4 ниже изолинии.

1. Сформулируйте и обоснуйте предварительный диагноз.
2. Составьте и обоснуйте план дополнительных лабораторно-инструментальных исследований.
3. Назначьте лечение.

СИТУАЦИОННАЯ ЗАДАЧА №10

Больной 48 лет поступил в стационар с амбулаторного приёма в поликлинике, куда обратился с жалобами на сжимающие боли за грудиной, возникающие при ходьбе в среднем темпе через 500 м или при подъёме по лестнице на 3 этаж, проходящие через 1-2 мин покоя. Впервые боли за грудиной появились 2 года назад, но больному их появление не связывал с заболеванием сердца, к врачам не обращался. Настоящее ухудшение наступило в течение недели, когда приступы загрудинных болей участились, стали возникать при меньших нагрузках – при спокойной ходьбе через 50-100 м, появились приступы сжимающих болей в покое. Из анамнеза известно, что больному страдает артериальной гипертензией с максимальными цифрами АД – 170/100 мм рт. ст. Курит до 1 пачки сигарет в день в течение 20 лет. Мать и отец больного страдают артериальной гипертензией, имеются случаи внезапной смерти среди родственников.

1. Сформулируйте и обоснуйте предварительный диагноз.
2. Составьте и обоснуйте план дополнительных лабораторно-инструментальных исследований.
3. Назначьте лечение.